PREJAVY SYSTÉMOVÝCH VASKULITÍD V ORL PRAXI

Miloš Krúpa
ORL ambulancia Piešťany

Vaskulitídy tvoria skupinu heterogénnych ochorení, charakterizovaných zápalom cievnej steny, ktorého dôsledkom je vznik ischémie a nekrózy tkanív vyživovaných postihnutými cievami. Nosová a prínosové dutiny môžu byť miestom prvých klinických prejavov vaskulitíd a miestom, kde sa ľahko detekujú prejavy týchto chorôb. V práci autor prezentuje 3 kazuistiky systémových vaskulitíd diagnostikovaných ako Wegenerova granulomatóza a Churgov - Straussovej syndróm.
Kľúčové slová: systémové vaskulitídy, včasná diagnostika, ORL nálezy a pravidelné sledovanie pacienta

MANIFESTATIONS OF SYSTEMIC VASCULITIDES IN ENT PRACTICE
Vasculitides refer to a heterogeneous group of disorders that are characterized by inflamatory destruction of blood-vessels, resulting also in ischaemia and tissue necrosis. The first clinical symptoms of vasculitides can be manifested and easily detected in nose and paranasal cavities. The author presents 3 case reports of systemic vasculitides diagnosed as Wegener granulomatosis and Churg - Strauss syndrom.
Key words: systemic vasculitides, early detection, ENT manifestations and periodic patients care

Otorinolaryngol. chir. hlavy krku 2011; 5 (1): 32-35

Úvod

Vaskulitídy sú heterogénna skupina chorôb, pre ktorú je charakteristická zápalová bunková infiltrácia cievnej steny. Podmienkou je, aby cievna stena bola prvotným miestom zápalu. Postihnutie cievy môže byť fokálne alebo segmentálne. Fokálna vaskulitída postihuje iba časť obvodu cievnej steny, pričom sa môže rozvinúť ako aneuryzma. Ako segmentálna sa označuje lézia celého obvodu cievnej steny, ktorá často spôsobuje stenózu alebo oklúziu cievy[1].

Klasifikácia vaskulitíd podľa veľkosti postihnutých ciev[2]

1. primárne vaskulitídy, ktoré delíme podľa veľkosti postihnutých ciev a histopatologického nálezu
2. sekundárne vaskulitídy: infekčné a neinfekčné
3. choroby a syndrómy podobné vaskulitídam

Klasifikácia vaskulitíd podľa postihnutia orgánov[3,4]

a. obličky (glomerulonefritída, mikroskopická hematuria, proteinuria)
b. pľúca (mnohopočetné a solitárne infiltrácie pľúc, pleuritída, zväčšené hilové a mediastiálne lymf. uzliny)
c. ORL oblasť (rinitída, ulcerácie nosovej sliznice, perforácie nosovej priehradky, deštrukcia laterálnej nosovej steny, epistaxa, sinusitída, polypóza, sliznicové lézie nosohltana, otitída, percepčné poruchy sluchu, opuchy slinných žliaz, subglotická stenóza)
d. oko (skleritída, uveitída, keratitída, vaskulitída)
e. svaly a kĺby (artritída, polymyalgia, myopatia)
f. nervový systém (periférne neuropatie, cefalea, depresie, psychózy)
g. tráviaci systém (hnačky, perforácie čreva)
h. koža (purpura, petechie, sufúzie)
i. srdce (perikarditída, myokarditída, infarkt myokardu)

Histologická diagnostika[5]

Zápal sliznice a podslizničného väziva s extenzívnou nekrózou a ulceráciou. Vaskulitída postihuje malé a stredné artérie a vény. Nachádzame epiteloidné nekrotizujúce granulómy. Nekrotické centrum je obklopené palisádovito usporiadanými histiocytmi a rozptýlenými makrofágmi. Bunková infiltrácia obsahuje lymfocyty, plazmatické bunky makrofágy a oezinofily.

Diferenciálna diagnostika[6,7]

Diagnostické kritériá Wegenerovej granulomatózy:

1. zápal nazálnej alebo orálnej sliznice s orálnymi ulceráciami alebo purulentnou, prípadne hemoragickou rinitídou
2. RTG dôkaz pretrvávajúcich infiltrátov, nodulov alebo kavít
3. pozitivita močového sedimentu s eritrocytúriou
4. histologický dôkaz granulomatózneho zápalu v stene cievy, perivaskulárne, alebo extravaskulárne

Na stanovenie diagnózy WG je potrebná prítomnosť aspoň 2 zo 4 uvedených kritérií.

V diferenciálnej diagnostike je potrebné vylúčiť iné granulomatózne ochorenia - tuberkulózne granulómy, lymfomatoidnú granulomatózu, sarkoidózu, eozinofilnú pneumóniu, pľúcne mykózy, nádory a metastázy. V ORL oblasti sú to: traumatické poškodenia septa a nosovej sliznice, abscesy nosového septa, mikrotraumy: prach, chemikálie, šňupanie kokaínu, chronické cudzie telesá, chronická polypózna rinosinusopatia, Sjögrenov syndróm, Churg-Straussovej syndróm. Nešpecifické zápaly: rinitis sicca anterior, atrofická rinitis, ozéna. Špecifické zápaly: TBC, lupus, sarkoidóza. Nádory.

Ťažko sa diagnostikuje tzv. polyangiitis overlap syndrom, pri ktorom má chorý príznaky viac ako jedného

typu vaskulitídy. Napríklad WG a Takayashuova arteriitída.

Záverom treba dodať, že úporné infekcie horných dýchacích orgánov vrátane polypózy, sinusitídy a otitídy, ktoré nereagujú na štandardnú liečbu, sú vysoko suspektné na diagnózu systémovej vaskulitídy najmä ak sa k uvedeným lokálnym ťažkostiam pridružia multiorgánové lézie.

Wegenerova granulomatóza (ďalej WG) je vaskulitída, ktorá postihuje najmä horné dýchacie orgány, pľúca a obličky. Choroba sa prezentuje rozličnými kombináciami prejavov a počtom postihnutých orgánov. Diagnóza sa potvrdí spravidla pozitivitou c-ANCA a bioptickým vyšetrením. Histopatologická diagnóza sa zakladá na troch mikroskopických nálezoch[1]: nález parenchýmovej nekrózy, nález vaskulitídy, nález granulomatózneho zápalu.

Obrázok 1. Vľavo hore je strop nosovej dutiny s chrastami zasahujúcimi do frontálneho recesu, vpravo hore zvyšok strednej mušle s defektom mediálnej steny čeľustnej dutiny. Vľavo dole je pohľad do nosohltana s atrofickou, suchou sliznicou s chrastami až do oblasti ústia sluchových trubíc. Vpravo dole je pohľad do nosovej dutiny, vľavo s deštrukciou nosových mušlí s chrastami, ktoré smerujú na sliznici až do nosohltana.

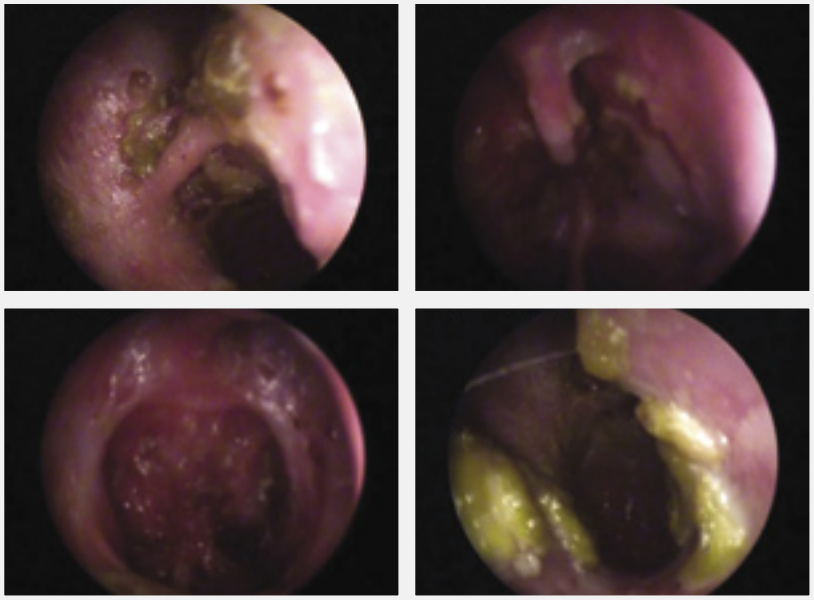

Obrázok 2. Deštrukcia priehradky a mediálnej steny čeľustných dutín v CT obraze u prvého pacienta.

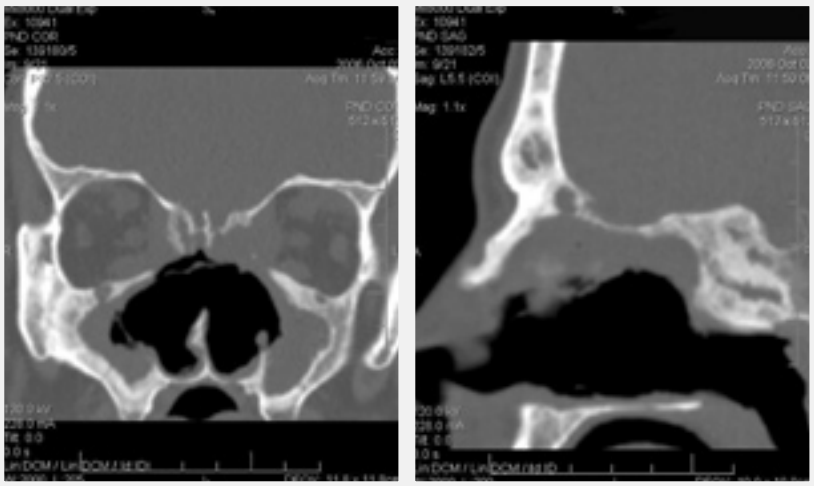

Nosová manifestácia WG

Postihnutie štruktúr nosa je charakterizované deštrukciou chrupkovej achitektoniky nosa s vývojom sedlovitého nosa. Pri rinoskopii zisťujeme v začiatočných štádiách granulomatózny zápal sliznice s krvácaniami a krustami, ktorý vedie k jej atrofii viditeľnej na septe i mušliach. V neskorších etapách nosovej manifestácie sa vytvoria defekty chrupkovej časti septa, nosové lastúry sa tvorbou granulácií a nekróz deformujú. Deštrukcia štruktúr laterálnej steny nosa vedie k ťažkým zápalovým zmenám, najmä v čuchových a maxilárnych dutinách[2]. Častá je superinfekcia Staphylococcus aureus.

Ušné prejavy WG

Zápal stredného ucha je najčastejším prejavom postihnutia sluchového systému. Vyskytuje sa sekretorická otitída zapríčinená sekundárnou obštrukciou sluchovej trubice. Chronický stredoušný zápal môže byť spôsobený priamo vývojom granulómu v strednom uchu. Zápaly vedú k deštrukcii reťaze kostičiek a poruchám sluchu. Sluchová porucha sa môže niekedy manifestovať ešte pred rozvinutím úplnej klinickej symptomatológie[3].

Postihnutie hrtana

Najčastejšie ide o vznik subglotického zápalového opuchu sliznice, až subglotickej stenózy, ktorá sa môže manifestovať u 16 % pacientov.

Churgov-Straussovej syndrómje alergická angiitída a granulomatóza, histologicky ide o fibronoidný, nekrotizujúci, epiteloidný, eozinofilný granulóm. Je charakterizovaný kombináciou bronchiálnej astmy, hypereozinofílie a vaskulitídy. Nosové postihnutie: nosová polypóza, prejavy alergickej rinitídy, príležitostne tvorba krúst. Etiológia je neznáma. Pacienti s týmto syndrómom majú negatívny c-ANCA aj p-ANCA test[4].

Kazuistika l

57-ročný pacient, hospitalizovaný v NÚRCH Piešťany, odoslaný na ORL vyšetrenie s podozrením na WG. Subjektívne udáva putridný zápach z nosa, poruchu nosovej ventilácie, opakované krvácanie z nosa obojstranne, poruchu čuchu až anosmiu, obojstrannú poruchu sluchu. Objektívne: vonkajší nos bez deštrukcie. Endonazálne: chýba chrupková časť septa, sliznica nosa je atrofická, po-

Obrázok 3. Vľavo chrasta na sliznici nosovej priehradky, hladká bočná stena nosovej dutiny.

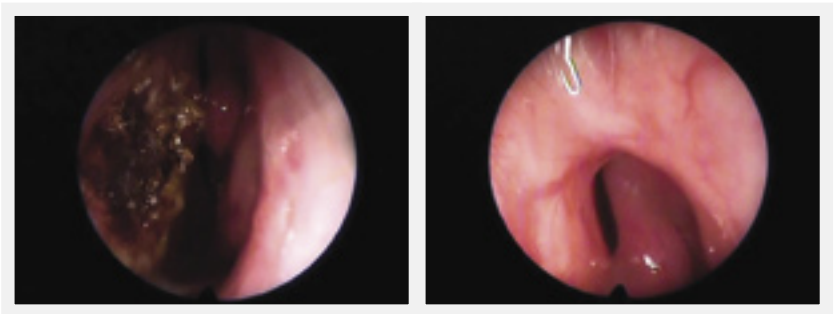

Obrázok 4. Nález nosových polypov v spoločnom nosovom priechode pri Churgovom-Straussovej syndróme.

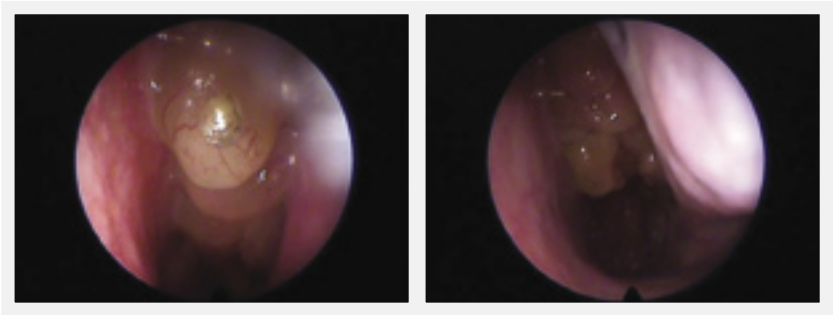

Obrázok 5. Subglotický opuch a stenóza.

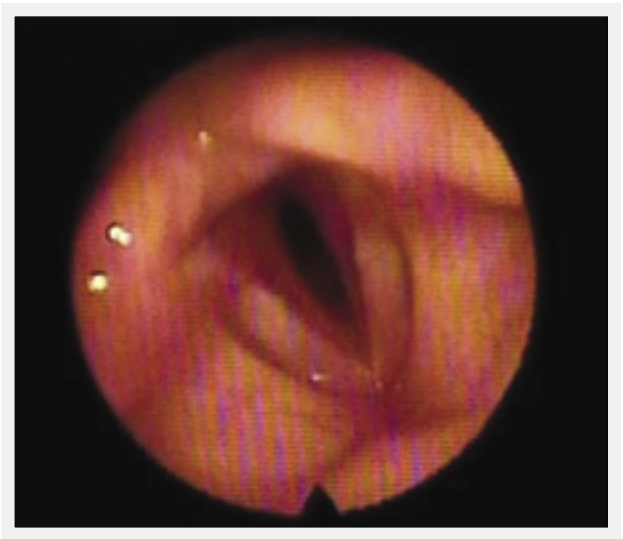

krytá šedozelenými tuhými príškvarmi v celom rozsahu. Chýbajú lastúry, zápal deštruuje laterálne steny, preniká do maxilárnych dutín, v ktorých sú krusty, hlien a drobné granulácie. Vpravo pred choánou sú synechie. Choána je voľná, súmerná, sliznica nosohltana je červená, suchá, s príškvarmi a krustami. V recessus frontales je hnis **(obrázok 1)**.

Na CT PND vidno deštrukciu strednej tvárovej línie, širokú komunikáciu medzi nosom a čeľustnými dutinami. Na bočnej snímke vidno veľkú dutinu po deštrukcii chrupkového obsahu nosovej dutiny **(obrázok 2)**.

Otoskopicky vľavo centrálny defekt blanky bubienka, v dutine je hlienohnis. Obojstranná zmiešaná porucha sluchu. Pacienta sme pravidelne endoskopicky ošetrovali. Odstraňovali sme granulácie, príškvary, odsávali sme exsudát. Prerušili sme pomerne rozsiahle synechie vpravo, vložili intranazálnu dlahu, ktorú sme odstránili na 7. deň. Lokálne sme používali parafín, Coldastop a hypertonické roztoky (Sterimar). Pacienta pravidelne sledujeme a ošetrujeme. Nález v nosovej oblasti je stabilizovaný.

Kazuistika 2

36-ročná pacientka, asi 1 rok pociťuje sťažené dýchanie nosom, krvácania z nosa, pocit dusenia, niekedy hlučne dýcha a má tlak na hrudníku. Objektívne: pokles nosového skeletu, nosová sliznica je atrofická, živo červená, s ektatickými cievami, vľavo na sliznici septa je rozsiahla povrchová nekróza sliznice pokrytá krustou **(obrázok 3)**. Laterálne steny nosovej dutiny sú intaktné, choána súmerná, nosohltan bez zápalu. Epiglotis je hladká, ružová, hlasivky bledé a hladké, pod hlasivkami súmerné tmavočervené valovité opuchy, ktoré čiastočne zužujú subglotický priestor **(obrázok 5)**.

U pacientky je pomerne nevýrazný nosový nález, na rozdiel od laryngického prejavu WG, ktorý môže končiť ťažkou dychovou insuficienciou a vyžiada si tracheotómiu. Pacientku pravidelne kontrolujeme, najmä laryngický nález. Celkovú liečbu zabezpečuje NÚRCH v Piešťanoch.

Kazuistika 3

63- ročná pacientka, odoslaná v r. 1999 na ORL vyšetrenie pre poruchu nosovej ventilácie, stratu čuchu a chuti. Liečená na bronchiálnu astmu. Objektívne: v nosových priechodoch polypy, sliznica mušlí presiaknutá a zdurená, orientačná RTG snímka nosa a prínosových dutín nevykazovala znaky zápalu v dutinách. U pacientky sme urobili odľahčujúcu polypektómiu, pretože anestéziológ vylúčil operáciu v celkovej anestézii pre vysoké kardiopulmonálne riziko. Histologicky sa zistil fibroidný eozinofilný granulóm. Histologický nález, pneumologické a reumatologické konzílium potvrdili diagnózu Churgov-Straussovej syndrómu. Pacientka je v našej stálej starostlivosti, opakovane sa robila odľahčujúca polypektómia, t.č. je stav stabilizovaný **(obrázok 4)**.

Diskusia

Včasná diagnostika granulomatóznych vaskulitíd je často v rukách otolaryngológa, pretože prvé príznaky ako je porucha nosovej ventilácie, krvácanie z nosa, tvorba krúst a zápach v nose spolu s poruchami čuchu privedú pacienta k otorinolaryngológovi. Chronický priebeh zápalu s tvorbou granulácií a krúst, slabá odpoveď na rutínnu liečbu detekujú možnosť autoimúnnej choroby. Progredujúci deštrukčný typ WG s maximom prejavov v strednej časti

tváre nazývame „midline granuloma“. U pacientov s WG sú časté sekretorické otitídy s ťažkou kombinovanou poruchou sluchu, ktorých stav sa nelepší ani po antibiotickej liečbe. Asi u 35 % prípadov nachádzame senzorineurálnu poruchu sluchu, spôsobenú pravdepodobne tvorbou imunitných komplexov v cievach vnútorného ucha. V niektorých prípadoch sú príznaky strednej časti tváre nevýrazné a dominujú prejavy v hrtane v zmysle subglotického opuchu, ako vidíme na prípade kazuistiky 2. Pri podozrení na autoimúnnu chorobu je potrebné urobiť testy na c-ANCA a p-ANCA v spolupráci s reumatológom, opatrnú excíziu zo sliznice dolnej lastúry a jej histologickú verifikáciu. Liečba patrí do rúk reumatológa, pneumológa a nefrológa. Účasť otolaryngológa je významná vo včasnom rozpoznaní choroby, najmä aby sa v prípade chirurgickej intervencie predišlo ťažkým pooperačným poškodeniam endonazálnych štruktúr. Korektívne septoplastiky a FESS operácie je vhodné robiť v remisii choroby. Sanačné operácie stredného ucha stav neriešia. Tympanoplastika prichádza do úvahy tiež až v štádiu remisie.

Záver

Prvým príznakom granulomatóznych vaskulitíd sú často zmeny v oblasti nosa, prinosových dutín a sluchového orgánu. Preto je dôležité na túto eventualitu pamätať už pri základných otolaryngologických vyšetreniach.

Adresa pre korešpondenciu:
MUDr. Miloš Krúpa
ORL Piešťany, s.r.o.
Kukučínova 21, 921 01 Piešťany
e-mail: milos.krupa@mail.t-com.sk

Literatúra

1. Lukáč J., Rovenský J.: Princípy internej medicíny, Slovak Academik Press, s.r.o., 2001, s. 1450-1453.
2. Lie J.T.: Classification and histopathologic specifity of vasculitis. Rheum. Europ., 23, 2, 1994, s. 4.
3. Markalous B. et al., Choroby hlavy a krku, Vydavateľstvo A+O, 2001, s. 31.
4. Gross, W.L.: Wegener´s granulomatosis. Clinical and Experimental Immunology, 120, Suppl. 1, 2000, s. 35.
5. Sičák M., Doležal P.,: Rinológia choroby nosa a prinosových dutín, Kozák-Press Martin 2006, s. 119-121.
6. Trittel, C., Müller, J.; Euler, H. H.; Werner, J. A. : Das Churg-Strauss Syndrom - Eine Differentionaldiagnose bei chronisch polypöser Sinusitis. Laryngo-Rhino-Otol, 74, 1995, s. 577-580.
7. Yamasaki, S.; Eguchi, K.; Kawabe, Y.; Tsukada, T.; Nagataki, S.: Wegener´s granulomatosis overlapped with Takayashu arteriitis. Clin. Rheumatol., 15, 1996, s. 303-306.
8. Colby, T.V., Specks, U.: Wegener´s granulomatosis in the 1990s: Monogr. Pathol. 36, 1993, s. 195-218.
9. Congdon, D., Sherris, D. A., Specks, U., McDonald, T.: Long-term follow-up of repair of external nasal defomities in patients with Wegener´s granulomatosis. The Laryngoscope 112, 2002, s. 731-737.
10. Rinaldo, A., Sacilotto, C., Mannara, G. M., Florio, F., Ferlito, A..: Wegener´s granulomatosis presenting with otologic manifestations. The J. Otolaryng. 28, 1999, s.347-350.
11. Hagen, E., C.; Rasmussen, N.: Use and abuse of ANCA testing. Rheumatology in Europe, 26, 1997, s. 126-129.